https://doi.org/10.29296/25877305-2022-07-15

Современные возможности решения проблем роста и выпадения волос

С.С. Леденцова
Консультативно-диагностический центр
Санкт-Петербургского государственного педиатрического медицинского университета Минздрава России
ООО «Международный медицинский центр “СОГАЗ”»,
Санкт-Петербург
E-mail: led23@mail.ru

Цель. *Оценить терапевтическую эффективность препарата Floema® Complex в коррекции андрогенной алопеции у женщин.*

Материал и методы. *В исследовании участвовали 30 пациенток с диагнозом андрогенной алопеции, которые в зависимости от метода терапии были разделены на 2 группы: контрольная (n=15) – пациентки получали терапию мезороллером; основная (n=15) – пациентки получали местное лечение лосьоном на основе Floema® Complex, применяемым на кожу волосистой части головы по 1 пипетке (1 мл) на ночь, а также терапию мезороллером. Терапия в обеих группах проводилась на протяжении 3 месяцев. Всем пациенткам до и после лечения проводилась трихоскопия и фототрихограмма с использованием специального программно-аппаратного комплекса FotoFinder. Для оценки клинической картины в динамике проводилось обзорное фотографирование волосистой части головы до лечения и через 3 месяца терапии.*

Результаты. *У пациенток основной группы отмечался более выраженный эффект от лечения по следующим показателям: увеличение плотности волос в теменной области – с 191,0 (181,0–201,0) до 221,0 (207,0-228,0) (p=0,009), снижение процента телогеновых волос – с 22,0 (16,0–33,0) до 14,0 (9,0–19,0) (p=0,116), уменьшение процента веллусных волос – с 23,0 (16,0–28,0) до 13,0 (11,0–16,0) (p=0,081); в контрольной группе значимой положительной динамики в состоянии волос по результатам фототрихограммы не выявлено.*

Заключение. *Проведенное клиническое исследование показало высокую эффективность препарата Floema® Complex в лечении андрогенной алопеции у женщин.*

Ключевые слова: дерматокосметология, трихология, андрогенная алопеция, пептиды, Floema® Complex.

Для цитирования: Леденцова С.С. Современные возможности решения проблем роста и выпадения волос. Врач. 2022; 33 (7): 72–77. https://doi.org/10.29296/25877305-2022-07-15

Выпадение волос (алопеция) – патологическая полная или частичная потеря волос на голове, лице и (или) на других участках тела, возникающая вследствие повреждения волосяного фолликула, является одним из самых распространенных клинических сценариев в амбулаторных условиях дерматологии с ухудшением качества жизни пациентов и составляет 8% от всех обращений к дерматологам [1]. Существует важная связь между волосами и индивидуальностью. Волосы являются одним из наиболее определяющих аспектов человеческой внешности [2]. Люди с сильной потерей волос чаще испытывают психологические расстройства: у 30% пациентов уровень депрессии выше, чем в популяции, у 75% – высокий уровень тревоги [3]. Переживание алопеции наносит психологический ущерб, вызывает сильные эмоциональные страдания и приводит к личным, социальным и связанным с работой проблемам у мужчин [4]. Около 40% женщин с алопецией имеют проблемы в браке, и около 63% утверждают, что у них были проблемы, связанные с карьерой [5]. При этом в последнее время, наблюдается неуклонный рост числа пациентов с выпадением волос (до 98,6% мужчин и до 64,4% женщин предъявляют жалобы на потерю волос) [6]. Наиболее часто среди больных алопециями преобладают жалобы на диффузное поредение волос. Диффузное выпадение волос можно охарактеризовать как значительное уменьшение количества волос без формирования тотального облысения [7]. Основными причинами видимого поредения волос могут быть андрогенная алопеция и телогеновое выпадение волос [8]. По мнению современных авторов, с проблемой выпадения волос сталкивается >50% мужчин и женщин на протяжении жизни [9]. К 80 годам андрогенная алопеция встречается у 80% европейских мужчин, к 70 годам – у 41% женщин [10–12]. Таким образом, исследования причин выпадения волос и совершенствование методов терапии алопеций являются одними из наиболее актуальных направлений в современной дерматологии.

Как при андрогенной алопеции, так и при телогеновом выпадении волос одним из ключевых элементов патофизиологического процесса является изменения цикла роста волос [13–15]. При определенных различиях в механизме развития мужской и женской андрогенной алопеции имеются общие патогенетические звенья: высокая активность 5-α-редуктазы, избыток дигидротестостерона (ДГТ) и гиперчувствительность волосяных луковиц к ДГТ. Под влиянием фермента 5-α-редуктазы, присутствующего в волосяных фолликулах, тестостерон трансформируется в гормон ДГТ, который связывается с андрогенчувствительными рецепторами. Происходит активация генов, которые запускают перерождение волосяных луковиц. Наибольшая плотность андрогеновых рецепторов отмечается в лобно-височной области скальпа и на темени, поэтому алопеция развивается преимущественно в этих зонах. Фолликулы постепенно уменьшаются в размерах, в результате чего вместо терминальных волос на голове начинают расти пушковые, имеющие меньшую длину и диаметр стержня. Сокращается жизненный цикл волос. Со временем капилляры гиподермы подвергаются облитерации, волосяные сумки склерозируются и атрофируются. Рыхлая волокнистая ткань замещается жировой, происходит гиперплазия сальных желез. Рост волос прекращается, формируется андрогенная алопеция. На сегодняшний день известно, что физиологический ритм смены волос представляет собой сложный процесс, который контролируется большим количеством сигнальных молекул. Это определенные гены, семейства факторов роста и рецепторы к ним, цитокины, внутриклеточные сигнальные пути [16–19]. Современные исследования позволили установить факторы роста, способные контролировать развитие и цикл волосяного фолликула, одни участвуют в инициации стадии анагена (IGF-1, HGF, KGF, VEGF, FGF-7,

FGF-2, FGF-18), другие подавляют рост и дифференцировку фолликула в стадии катагена и телогена (TGF-b, FGF-5, EGF) [20–22].

Согласно последним клиническим рекомендациям, в лечении андрогенной алопеции основным средством наружной фармакотерапии является миноксидил [23]. Однако он эффективен лишь в 30–35% случаев андрогенной алопеции у мужчин и женщин, а лечение необходимо постоянно на протяжении жизни [24]. В то же время для лечения телогенового выпадения волос конкретные рекомендации не разработаны. Основываясь на патогенезе телогенового выпадения волос, потенциальные терапевтические возможности включают ингибирование стадии катагена для того, чтобы продлить стадию анагена; индукцию анагена в телогеновых фолликулах и подавление стадии экзогена с целью уменьшения выпадения волос. В настоящее время ни один из препаратов, используемых для лечения выпадения волос, не является высокоэффективным в отношении ингибирования стадии катагена или индукции стадии анагена [24].

Экспериментальные работы на животных показали, что факторы роста способны вызывать пролиферацию клеток эндотелия сосудов и дермальных фибробластов, продлевать стадию анагена и задерживать наступление стадии катагена волосяного фолликула [25–27]. Следовательно, с помощью факторов роста можно увеличить продолжительность стадии анагена и, таким образом, стимулировать рост волос [24].

Установлено, что на физиологические процессы оказывают влияние не целые молекулы факторов роста, а их небольшие фрагменты – олигопептиды. Учитывая этот факт, в настоящее время синтезированы биомиметические пептиды (от лат. *bios* – жизнь, *mimesis* – подражание), которые состоят из остатков аминокислот, способны избирательно взаимодействовать с клеточными рецепторами и могут применяться топически [28]. Биомиметические пептиды являются нетоксичными, неиммуногенными соединениями. Их действие характеризуется высокой специфичностью, что обусловлено последовательностью составляющих их аминокислотных остатков и связыванием со специфическими рецепторами на поверхности клеток-мишеней [29, 30].

Таким образом, можно предположить, что терапия на основе наружного применения биомиметических пептидов позволит комплексно воздействовать на все звенья роста волос у пациентов с андрогенной алопецией и телогеновым выпадением волос.

Препарат Floema® Complex состоит из биомиметического пептида и стандартизированных экстрактов растений, представляя из себя уникальное сочетание активных компонентов:

- *ацетилтетрапептид-3* – биомиметический пептид из четырех аминокислот; стимулирует синтез фибробластов и выработку матричного белка, а также оказывает прямое влияние на волосяной фолликул, стимулирует увеличение фолликула, активизирует рост волос;
- *биочанин А* – флавоноид, полученный из красного клевера; эффективный ингибитор 5-α-редуктазы;
- *энотеин В* – полифенол, полученный из кипрея узколистного; снижает выработку себума и провоспалительных цитокинов, мягко регулирует чрезмерный рост популяции *Malassezia*, профилактируя возникновения явлений себорейного дерматита;
- *фукоксанитин* – каротиноид из микроводорослей изокризис галбана; уменьшает ломкость волос.

Сыворотка против выпадения волос Floema содержит высокую концентрацию Floema® Complex и рекомендуется к использованию при заметном поредении волос при андрогенной алопеции в начальных стадиях потери волос (1–2 по модели Людвига).

Цель исследования – оценить терапевтическую эффективность препарата, содержащего Floema® Complex, в коррекции андрогенной алопеции у женщин.

МАТЕРИАЛ И МЕТОДЫ

В исследовании приняли участие 30 пациенток с диагнозом андрогенной алопеции, которые в зависимости от метода терапии были разделены на 2 группы: основная (n=15) – пациентки получали местное лечение лосьоном на основе Floema® Complex, применяемым на кожу волосистой части головы по 1 пипетке (1 мл) на ночь, а также терапию мезороллером; контрольная (n=15) – пациентки получали только терапию мезороллером. Пациентки обеих групп были сопоставимы по возрасту и клиническим проявлениям андрогенной алопеции. Терапия в обеих группах проводилась на протяжении 3 месяцев.

Критерии включения в исследование: возраст от 18 до 60 лет; жалобы на выпадение и поредение волос; подтвержденный диагноз андрогенной алопеции (1–2 по модели Людвига); возможность следовать требованиям протокола лечения; согласие пациентки на участие в исследовании. *Критерии исключения:* наличие заболеваний щитовидной железы, заболеваний кожи в стадии обострения, инфекционных заболеваний, гиперандрогении, сопутствующей тяжелой соматической патологии.

Всем пациенткам до и после лечения проводилась трихоскопия и фототрихограмма с использованием специального программно-аппаратного комплекса FotoFinder (увеличение ×60; версия Dermoscope Vexia, компания FotoFinder, Германии) – для исследования внешней поверхности кожи и волос, в сочетании со специализированной диагностической компьютерной программой «Программа для профессиональной диагностики в трихологии Трихосаенс/Trichoscience v.1.4 (RUS)» (Россия) в фиксированной зоне с нанесением несмываемой метки. Для оценки клинической картины в динамике проводилось обзорное фотографирование волосистой части головы до лечения и через 3 месяца терапии.

Для комплексной оценки результатов лечения анализировался психоэмоциональный статус пациенток до и после терапии с помощью госпитальной шкалы тревоги и депрессии (Hospital Anxiety and Depression Scale – HADS).

РЕЗУЛЬТАТЫ И ОБСУЖДЕНИЕ

Общая характеристика больных. В исследование приняли участие 30 пациенток с заболеванием волосистой части головы и подтвержденным диагнозом андрогенной алопеции на начальной стадии. Медиана возраста больных – 34,5 (27,8–41,3) года, медиана возраста начала заболевания – 29,0 (24,0–36,0) лет, медиана длительности заболевания – 5,0 (3,0–7,0) лет. Обследуемые при сборе анамнеза подтвердили наследственный фактор: у 11 (36,7%) из 30 пациенток среди ближайших родственников также диагностировалась андрогенная алопеция.

Пациентки были распределены на 2 группы методом простой рандомизации:

- 1-я (контрольная) группа – в терапии анрогенной алопеции применяли только мезороллер; в группу включены 15 пациенток в возрасте от 19 до 51 года, медиана возраста – 34,0 (28,0–42,0) года, медиана возраста начала заболевания – 29,0 (23,0–36,0) лет, медиана длительности заболевания – 5,0 (4,0–7,0) лет;
- 2-я (основная) группа – в терапии анрогенной алопеции применяли препарат Floema® Complex на кожу волосистой части головы, а также мезороллер; в группу включены 15 пациенток в возрасте от 21 до 52 лет, медиана возраста – 35,0 (27,0–41,0) лет, медиана возраста начала заболевания – 30,0 (24,0–36,0) лет, медиана длительности заболевания – 4,0 (3,0–7,0) года.

Таблица 1

Результаты фототрихограммы в 1-й (контрольной) группе

Table 1

Phototrichogram results in Group 1 (a control group)

Показатель	Теменная область, Me (Q_1-Q_3)	Затылочная область, Me (Q_1-Q_3)
Общее количество волос на 1 см²:		
до лечения	186,0 (175,0–191,0)	194,0 (183,0–207,0)
после лечения	204,0 (192,0–221,0)	206,0 (190,0–219,0)
p	0,217	0,713
Количество телогеновых волос:		
до лечения	25,0 (17,0–31,0)	14,0 (9,0–28,0)
после лечения	20,0 (12,0–27,0)	11,0 (7,0–21,0)
p	0,775	0,713
Количество веллусных волос:		
до лечения	24,0 (20,0-24,0)	17,0 (13,0-21,0)
после лечения	15,0 (13,0-16,0)	14,0 (12,0-17,0)
p	0,683	0,935

Таблица 2

Результаты фототрихограммы во 2-й (основной) группе

Table 2

Phototrichogram results in Group 2 (a study group)

Показатель	Теменная область, Me (Q_1-Q_3)	Затылочная область, Me (Q_1-Q_3)
Общее количество волос на 1 см²:		
до лечения	191,0 (181,0–201,0)	191,0 (177,0–201,0)
после лечения	221,0 (207,0–228,0)	209,0 (192,0–214,0)
p	0,009	0,744
Количество телогеновых волос:		
до лечения	22,0 (16,0–33,0)	18,0 (11,0–26,0)
после лечения	14,0 (9,0–19,0)	10,0 (9,0–21,0)
p	0,116	0,653
Количество веллусных волос:		
до лечения	23,0 (16,0–28,0)	16,0 (14,0–23,0)
после лечения	13,0 (11,0–16,0)	14,0 (11,0–16,0)
p	0,081	0,653

Пациенткам обеих групп до и после лечения выполнена фототрихограмма (табл. 1, 2).

Как видно из табл. 2, у пациенток, использующих схему лечения с применением препарата Floema® Complex, отмечался более выраженный результат по следующим показателям: увеличение плотности волос в теменной области с 191,0 (181,0–201,0) до 221,0 (207,0–228,0) (p=0,009); снижение процента телогеновых волос – с 22,0 (16,0–33,0) до 14,0 (9,0–19,0) (p=0,116); уменьшение процента веллусных волос – с 23,0 (16,0–28,0) до 13,0 (11,0–16,0) (p=0,081). В контрольной группе (применение только мезороллера) значимой положительной динамики в состоянии волос по результатам фототрихограммы не отмечалось.

На рис. 1 представлена показатель «Общее количество волос на 1 см²» по результатам фототрихограммы до и после лечения у пациенток 1-й и 2-й групп в затылочной и теменной зоне, при этом в группе с применением Floema® Complex данный показатель более выражен.

Кроме того, во 2-й группе (применение Floema® Complex) отмечалось значительное клиническое улучшение по данным фотофиксации в виде визуального сужения срединного пробора и нарастания плотности волос в височных областях. На рис. 2 и 3 представлен результат фотофиксации и фототрихограммы у одной из пациенток 2-й группы до и после лечения.

Фототрихограмма данной пациентки (см. рис. 3) показала следующие результаты:

- **теменная зона до лечения.** Трихограмма: анагеновых волос – 81% (79 на 50,0 мм²); телогеновых – 19% (18 на 50,0 мм²); терминальных среди анагеновых – 82%; терминальных среди телогеновых – 81%; веллусных среди анагеновых – 18%; веллусных среди телогеновых – 19%. Скорость роста волос: первое значение длины – 148; второе значение длины – 737; период времени между измерениями – 48 ч; скорость роста волос – 295 мкм (0,29 мм) за 24 ч. Плотность волос на 1 см²: всего – 193 (100%); терминальные – 159 (82%); веллусные – 34 (18%). Всего подсчитано на 50 мм²: всего – 97 (100%); терминальные – 80 (82%); веллусные – 17 (18%);
- **теменная зона после лечения.** Трихограмма: анагеновых волос – 96% (137 на 50,0 мм²); телогеновых – 4% (6 на 50,0 мм²); терминальных среди анагеновых – 100%; терминальных среди телогеновых – 57%; веллусных среди телогеновых – 43%. Скорость роста

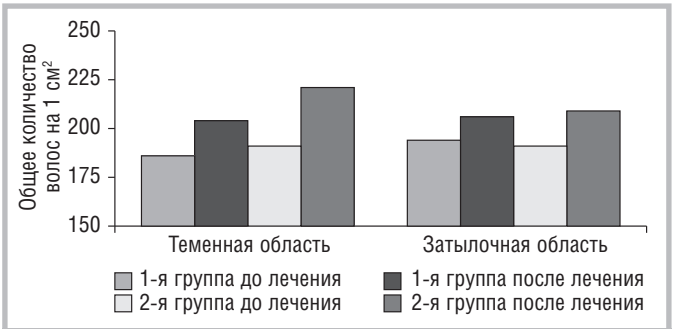

Рис. 1. Показатель плотности волос у пациенток 1-й и 2-й групп до и после курса терапии

Fig. 1. Hair density index in Groups 1 and 2 patients before and after therapy cycle

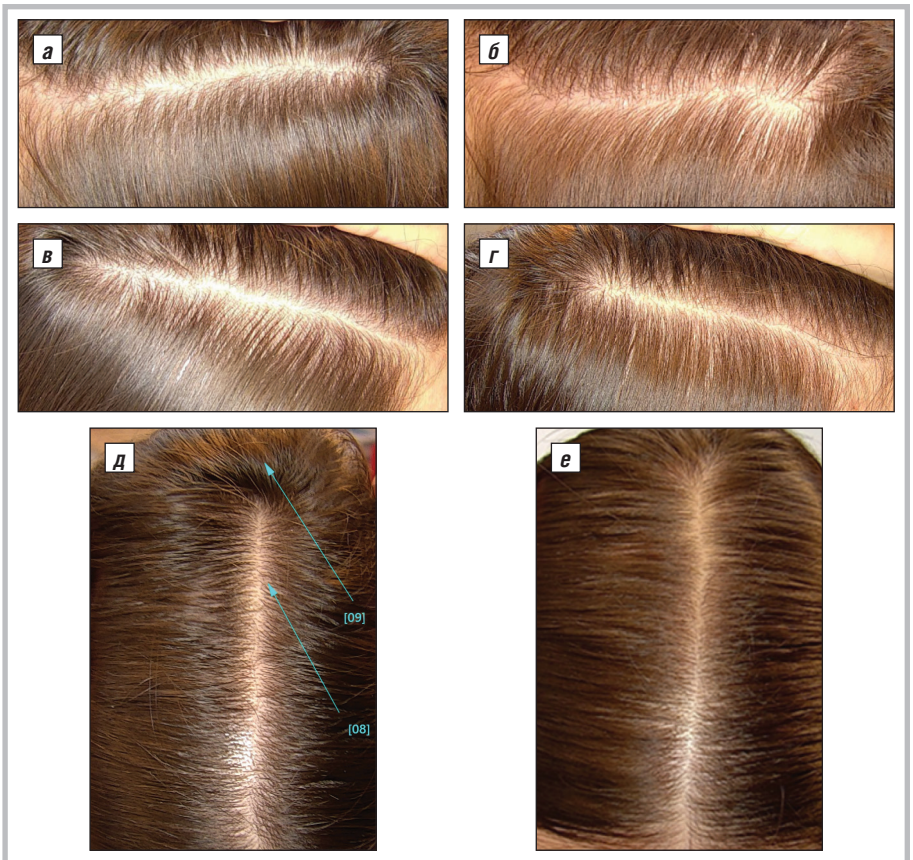

Рис. 2. Фотофиксация волосистой части головы до лечения и через 3 мес терапии у пациентки 2-й группы (применение Floema® Complex): *а* – левая височная область до лечения; *б* – левая височная область после лечения; *в* – правая височная область до лечения; *г* – правая височная область после лечения; *д* – срединный пробор до лечения; *е* – срединный пробор после лечения

Fig. 2. Scalp photofixation before and 3 months after therapy with Floema® Complex in a female patient from Group 2: *а* – the left temporal region before treatment; *б* – the left temporal region after treatment; *в* – the right temporal region before treatment; *г* – the right temporal region after treatment; *д* – the middle parted hair before treatment; *е* – the middle parted hair after treatment

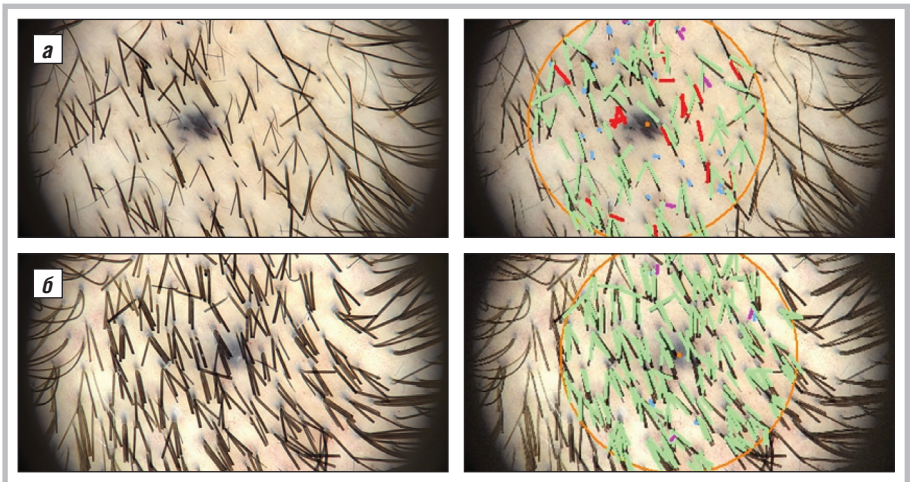

Рис. 3. Фототрихограмма в теменной зоне до лечения *(а)* и через 3 мес терапии *(б)* у пациентки 2-й группы (применение Floema® Complex) (пояснения в тексте)

Fig. 3. Parietal zone phototrichogram before *(а)* and 3 months after *(б)* therapy with Floema® Complex in a female patient from Group 2 (explanations in the text)

волос: первое значение длины – 222; второе значение длины – 727; период времени между измерениями – 48 ч; скорость роста волос – 253 мкм (0,25 мм) за 24 ч. Плотность на 1 см^2: всего – 285 (100%); терминальные – 279 (98%); веллусные – 6 (2%). Всего подсчитано на 50 мм^2: всего – 143 (100%); терминальные – 140 (98%); веллусные – 3 (2%).

Также оценивалось влияние терапии на психоэмоциональный статус пациенток по HADS: 0–7 баллов – «норма» (отсутствие достоверно выраженных симптомов тревоги и депрессии); 8–10 баллов – «субклинически выраженная тревога/депрессия»; ≥11 баллов – «клинически выраженная тревога/депрессия» (табл. 3).

До лечения в обеих группах наблюдалась субклинически выраженная тревога – медианное значение 9,0 (6,0–10,0) баллов, показатели депрессии не превышали норму – медианное значение 7,0 (5,0–8,0) баллов. Как видно из табл. 3, у пациенток 2-й группы после терапии Floema® Complex отмечалось значимое улучшение состояние по шкале тревоги – изменение медианного значения с 8,0 (5,0–10,0) до 5,0 (4,0–8,0) (p=0,021), в 1-й группе данные показатели значимо не изменились (p=0,539).

На рис. 4 представлены результаты по HADS до и после лечения у пациенток обеих групп.

ЗАКЛЮЧЕНИЕ

Таким образом, проведенное клиническое исследование показало высо-

Таблица 3

Результаты HADS в 1-й и 2-й группах; баллы

Table 3

HADS results in Groups 1 and 2; scores

Показатель шкалы HADS	1-я группа, Me (Q_1-Q_3)	2-я группа, Me (Q_1-Q_3)
Тревога:		
до лечения	9,0 (6,0–10,0)	8,0 (5,0–10,0)
после лечения	8,0 (6,0–9,0)	5,0 (4,0–8,0)
p	0,539	0,021
Депрессия:		
до лечения	7,0 (6,0–8,5)	7,0 (5,5–9,0)
после лечения	7,0 (5,0–8,0)	6,0 (5,0–8,0)
p	0,653	0,486

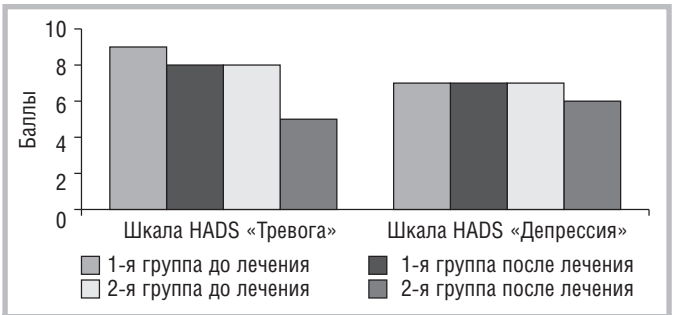

Рис. 4. Сравнительные результаты по HADS в 1-й и 2-й группах до и после лечения

Fig. 4. Comparative HADS results in Groups 1 and 2 before and after treatment

кую терапевтическую эффективность применения препарата Floema® Complex в терапии андрогенной алопеции у женщин. Клиническая картина после лечения характеризовалась увеличением общего количества волос, уменьшением процента волос в стадии телогена, уменьшением процента истонченных (веллусных) волос, что позволяет констатировать высокую эффективность данного лечения за счет воздействия на патогенетические звенья заболевания.

* * *

Конфликт интересов не заявлен.

Литература

1. Самцов А.В., Божченко А.А. Андрогенетическая алопеция: некоторые аспекты нарушений тканевого метаболизма сально-волосяного аппарата и современные подходы к их коррекции. *Клиническая дерматология и венерология*. 2007; 4: 4–8.
2. Weitz R. Rapunzel's Daughters: What Women's Hair Tells Us About Women's Lives. New York: Farrar, Straus and Giroux, 2004.
3. Hunt N., McHale S. The psychological impact of alopecia. *BMJ*. 2005; 331 (7522): 951–3. DOI: 10.1136/bmj.331.7522.951
4. Hunt N., McHale S. Reported experiences of persons with alopecia areata. *J Loss Trauma*. 2005; 10: 33–50. DOI: 10.1080/153250200490890633
5. Hunt N., McHale S. Understanding alopecia. London: Sheldon, 2004.
6. Gan D.C., Sinclair R.D. Prevalence of male and female pattern hair loss in Maryborough. *J Investig Dermatol Symp Proc*. 2005; 10 (3): 184–9. DOI: 10.1111/j.1087-0024.2005.10102.x
7. Harrison S., Bergfeld W. Diffuse hair loss: its triggers and management. *Cleve Clin J Med*. 2009; 76 (6): 361–7. DOI: 10.3949/ccjm.76a.08080
8. Werner B., Mulinari-Brenner F. Clinical and histological challenge in the differential diagnosis of diffuse alopecia: female androgenetic alopecia, telogen effluvium and alopecia areata – part II. *An Bras Dermatol*. 2012; 87 (6): 884–90. DOI: 10.1590/s0365-05962012000600010
9. Price V.H. Treatment of hair loss. *N Engl J Med*. 1999; 341 (13): 964–73. DOI: 10.1056/NEJM199909233411307
10. Dinh Q.Q., Sinclair R. Female pattern hair loss: current treatment concepts. *Clin Interv Aging*. 2007; 2 (2): 189–99.
11. Heilmann S., Kiefer A.K., Fricker N. et al. Androgenetic alopecia: identification of four genetic risk loci and evidence for the contribution of WNT signaling to its etiology. *J Invest Dermatol*. 2013; 133 (6): 1489–96. DOI: 10.1038/jid.2013.43
12. Аравийская Е. Р., Михеев Г. Н., Мошкалова И. А. и др. Облысение. Дифференциальный диагноз. Методы терапии. Под ред. Е.В. Соколовского. СПб: СОТИС, 2003; 176 с.
13. Headington J.T. Telogen effluvium. New concepts and review. *Arch Dermatol*. 1993; 129 (3): 356–63. DOI: 10.1001/archderm.129.3.356
14. Randall V.A. Hormonal regulation of hair follicles exhibits a biological paradox. *Semin Cell Dev Biol*. 2007; 18 (2): 274–85. DOI: 10.1016/j.semcdb.2007.02.004
15. Kaufman K.D. Androgens and alopecia. *Mol Cell Endocrinol*. 2002; 198 (1-2): 89–95. DOI: 10.1016/s0303-7207(02)00372-6
16. Messenger A.G., de Berker D.A.R., Sinclair R.D. Chapter 66. Disorders of Hair. In: Rook's Textbook of Dermatology. 8th ed. Oxford, UK: Blackwell Science Publications, 2010; 66.1–66.16.
17. Hébert J.M., Rosenquist T., Götz J. et al. FGF5 as a regulator of the hair growth cycle: evidence from targeted and spontaneous mutations. *Cell*. 1994; 78 (6): 1017–25. DOI: 10.1016/0092-8674(94)90276-3
18. Botchkarev V.A., Kishimoto J. Molecular control of epithelial-mesenchymal interactions during hair follicle cycling. *J Investig Dermatol Symp Proc*. 2003; 8 (1): 46–55. DOI: 10.1046/j.1523-1747.2003.12171.x
19. Chen C.C., Chuong C.M. Multi-layered environmental regulation on the homeostasis of stem cells: the saga of hair growth and alopecia. *J Dermatol Sci*. 2012; 66 (1): 3–11. DOI: 10.1016/j.jdermsci.2012.02.007
20. Takakura N., Yoshida H., Kunisada T. et al. Involvement of platelet-derived growth factor receptor-alpha in hair canal formation. *J Invest Dermatol*. 1996; 107 (5): 770–7. DOI: 10.1111/1523-1747.ep12371802
21. Yano K., Oura H. Angiogenesis byVEGF controls hair growth and follicle size. *Cell Technol*. 2001; 20: 852–3.
22. Kanti V., Messenger A., Dobos G. et al. Evidence-based (S3) guideline for the treatment of androgenetic alopecia in women and in men – short version. *J Eur Acad Dermatol Venereol*. 2018; 32 (1): 11–22. DOI: 10.1111/jdv.14624
23. Paus R., Olsen E.A., Messenger A.G. Hair growth disorders. In: Wolff K., Goldsmith L.A., Katz S.I., Gilchrest B.A., Paller As, Leffell D.J., eds. Fitzpatrick's Dermatology in General Medicine. 7th ed. USA: The McGraw-Hill Companies Inc, 2008; 753–77.
24. Jain R., De-Eknamkul W. Potential targets in the discovery of new hair growth promoters for androgenic alopecia. *Expert Opin Ther Targets*. 2014; 18 (7): 787–806. DOI: 10.1517/14728222.2014.922956
25. Böhlen P., Esch F., Baird A. et al. Acidic fibroblast growth factor (FGF) from bovine brain: amino-terminal sequence and comparison with basic FGF. *EMBO J*. 1985; 4 (8): 1951–6. DOI: 10.1002/j.1460-2075.1985.tb03876.x
26. Kawano M., Komi-Kuramochi A., Asada M. et al. Comprehensive analysis of FGF and FGFR expression in skin: FGF18 is highly expressed in hair follicles and capable of inducing anagen from telogen stage hair follicles. *J Invest Dermatol*. 2005; 124 (5): 877–85. DOI: 10.1111/j.0022-202X.2005.23693.x
27. Kimura-Ueki M., Oda Y., Oki J. et al. Hair cycle resting phase is regulated by cyclic epithelial FGF18 signaling. *J Invest Dermatol*. 2012; 132 (5): 1338–45. DOI: 10.1038/jid.2011.490
28. Lupo M.P., Cole A.L. Cosmeceutical peptides. *Dermatol Ther*. 2007; 20 (5): 343–9. DOI: 10.1111/j.1529-8019.2007.00148.x
29. Хавинсон В.Х., Кветная Т.В. Регуляторные пептиды и гомеостаз. *Росс хим журн*. 2005; XLIX (1): 112–7.
30. Kang Y.A., Na J.I., Choi H.R. et al. Novel anti-inflammatory peptides as cosmeceutical peptides. *Peptides*. 2011; 32 (10): 2134–6. DOI: 10.1016/j.peptides.2011.08.017

References

1. Samtsov A.V., Bozhchenko A.A. Androgeneticheskaya alopetsiya: nekotorye aspekty narushenii tkanevogo metabolizma sal'no-volosyanogo apparata i sovremennye podkhody k ikh korrektsii. *Klinicheskaya dermatologiya i venerologiya*. 2007; 4: 4–8 (in Russ.).
2. Weitz R. Rapunzel's Daughters: What Women's Hair Tells Us About Women's Lives. New York: Farrar, Straus and Giroux, 2004.
3. Hunt N., McHale S. The psychological impact of alopecia. *BMJ*. 2005; 331 (7522): 951–3. DOI: 10.1136/bmj.331.7522.951
4. Hunt N., McHale S. Reported experiences of persons with alopecia areata. *J Loss Trauma*. 2005; 10: 33–50. DOI: 10.1080/153250200490890633
5. Hunt N., McHale S. Understanding alopecia. London: Sheldon, 2004.
6. Gan D.C., Sinclair R.D. Prevalence of male and female pattern hair loss in Maryborough. *J Investig Dermatol Symp Proc*. 2005; 10 (3): 184–9. DOI: 10.1111/j.1087-0024.2005.10102.x
7. Harrison S., Bergfeld W. Diffuse hair loss: its triggers and management. *Cleve Clin J Med*. 2009; 76 (6): 361–7. DOI: 10.3949/ccjm.76a.08080
8. Werner B., Mulinari-Brenner F. Clinical and histological challenge in the differential diagnosis of diffuse alopecia: female androgenetic alopecia, telogen effluvium and alopecia areata – part II. *An Bras Dermatol*. 2012; 87 (6): 884–90. DOI: 10.1590/s0365-05962012000600010
9. Price V.H. Treatment of hair loss. *N Engl J Med*. 1999; 341 (13): 964–73. DOI: 10.1056/NEJM199909233411307
10. Dinh Q.Q., Sinclair R. Female pattern hair loss: current treatment concepts. *Clin Interv Aging*. 2007; 2 (2): 189–99.
11. Heilmann S., Kiefer A.K., Fricker N. et al. Androgenetic alopecia: identification of four genetic risk loci and evidence for the contribution of WNT signaling to its etiology. *J Invest Dermatol*. 2013; 133 (6): 1489–96. DOI: 10.1038/jid.2013.43
12. Araviiskaya E. R., Mikheev G. N., Moshkalova I. A. i dr. Oblysenie. Differentsial'nyi diagnoz. Metody terapii. Pod red. E.V. Sokolovskogo. SPb: SOTIS, 2003; 176 p. (in Russ.).
13. Headington J.T. Telogen effluvium. New concepts and review. *Arch Dermatol*. 1993; 129 (3): 356–63. DOI: 10.1001/archderm.129.3.356
14. Randall V.A. Hormonal regulation of hair follicles exhibits a biological paradox. *Semin Cell Dev Biol*. 2007; 18 (2): 274–85. DOI: 10.1016/j.semcdb.2007.02.004
15. Kaufman K.D. Androgens and alopecia. *Mol Cell Endocrinol*. 2002; 198 (1-2): 89–95. DOI: 10.1016/s0303-7207(02)00372-6
16. Messenger A.G., de Berker D.A.R., Sinclair R.D. Chapter 66. Disorders of Hair. In: Rook's Textbook of Dermatology. 8th ed. Oxford, UK: Blackwell Science Publications, 2010; 66.1–66.16.
17. Hébert J.M., Rosenquist T., Götz J. et al. FGF5 as a regulator of the hair growth cycle: evidence from targeted and spontaneous mutations. *Cell*. 1994; 78 (6): 1017–25. DOI: 10.1016/0092-8674(94)90276-3
18. Botchkarev V.A., Kishimoto J. Molecular control of epithelial-mesenchymal interactions during hair follicle cycling. *J Investig Dermatol Symp Proc*. 2003; 8 (1): 46–55. DOI: 10.1046/j.1523-1747.2003.12171.x

19. Chen C.C., Chuong C.M. Multi-layered environmental regulation on the homeostasis of stem cells: the saga of hair growth and alopecia. *J Dermatol Sci*. 2012; 66 (1): 3–11. DOI: 10.1016/j.jdermsci.2012.02.007

20. Takakura N., Yoshida H., Kunisada T. et al. Involvement of platelet-derived growth factor receptor-alpha in hair canal formation. *J Invest Dermatol*. 1996; 107 (5): 770–7. DOI: 10.1111/1523-1747.ep12371802

21. Yano K., Oura H. Angiogenesis byVEGF controls hair growth and follicle size. *Cell Technol*. 2001; 20: 852–3.

22. Kanti V., Messenger A., Dobos G. et al. Evidence-based (S3) guideline for the treatment of androgenetic alopecia in women and in men – short version. *J Eur Acad Dermatol Venereol*. 2018; 32 (1): 11–22. DOI: 10.1111/jdv.14624

23. Paus R., Olsen E.A., Messenger A.G. Hair growth disorders. In: Wolff K., Goldsmith L.A., Katz S.I., Gilchrest B.A., Paller As, Leffell D.J., eds. Fitzpatrick's Dermatology in General Medicine. 7th ed. USA: The McGraw-Hill Companies Inc, 2008; 753–77.

24. Jain R., De-Eknamkul W. Potential targets in the discovery of new hair growth promoters for androgenic alopecia. *Expert Opin Ther Targets*. 2014; 18 (7): 787–806. DOI: 10.1517/14728222.2014.922956

25. Böhlen P., Esch F., Baird A. et al. Acidic fibroblast growth factor (FGF) from bovine brain: amino-terminal sequence and comparison with basic FGF. *EMBO J*. 1985; 4 (8): 1951–6. DOI: 10.1002/j.1460-2075.1985.tb03876.x

26. Kawano M., Komi-Kuramochi A., Asada M. et al. Comprehensive analysis of FGF and FGFR expression in skin: FGF18 is highly expressed in hair follicles and capable of inducing anagen from telogen stage hair follicles. *J Invest Dermatol*. 2005; 124 (5): 877–85. DOI: 10.1111/j.0022-202X.2005.23693.x

27. Kimura-Ueki M., Oda Y., Oki J. et al. Hair cycle resting phase is regulated by cyclic epithelial FGF18 signaling. *J Invest Dermatol*. 2012; 132 (5): 1338–45. DOI: 10.1038/jid.2011.490

28. Lupo M.P., Cole A.L. Cosmeceutical peptides. *Dermatol Ther*. 2007; 20 (5): 343–9. DOI: 10.1111/j.1529-8019.2007.00148.x

29. Khavinson V.Kh., Kvetnaya T.V. Regulyatornye peptidy i gomeostaz. *Ross khim zhurn*. 2005; XLIX (1): 112–7 (in Russ.).

30. Kang Y.A., Na J.I., Choi H.R. et al. Novel anti-inflammatory peptides as cosmeceutical peptides. *Peptides*. 2011; 32 (10): 2134–6. DOI: 10.1016/j.peptides.2011.08.017

MODERN SOLUTION TO THE PROBLEMS OF HAIR GROWTH AND LOSS

S. Ledentsova

Consultative and diagnostic center of Saint Petersburg State Pediatric Medical University, Ministry of Health of Russia

OOO "SOGAZ" International Medical Center, Saint Petersburg

Objective. *To evaluate the therapeutic efficacy of Floema® Complex in correcting androgenetic alopecia in women*

Subject and methods. *The investigation involved 30 female patients diagnosed with androgenetic alopecia, who were divided into 2 groups according to therapy: 1) a control group of 15 patients who received mesoscooter therapy; 2) a study group of 15 patients who had topical treatment with Floema® Complex-based lotion applied to the scalp with one 1-ml pipette per night, as well as mesoscooter therapy. Therapy in both groups was performed for 3 months. Before and after treatment, all the patients underwent trichoscopy and phototrichogram using a special software and hardware FotoFinder system. To assess clinical presentations over time, survey scalp photography was done before and 3 months after therapy.*

Results. *The study group patients were observed to have a more pronounced effect of treatment according to the following indicators: an increase in hair density in the parietal region from 191.0 (181.0–201.0) to 221.0 (207.0–228.0) (p=0.009), a decrease in the percent of telogen hair from 22.0 (16.0–33.0) to 14.0 (9.0–19.0) (p=0.116), and that in the percent of vellus hair from 23.0 (16.0-28.0) to 13.0 (11.0–16.0) (p=0.081); the control group had no significant positive changes in the condition of hair, as shown by the results of phototrichograms.*

Conclusion. *A clinical study showed that Floema® Complex was highly effective in treating androgenetic alopecia in women.*

Key words: *dermatocosmetology, trichology, androgenetic alopecia, peptides, Floema® Complex.*

For citation: *Ledentsova S. Modern solution to the problems of hair growth and loss. Vrach. 2022; 33 (7): 72–77. https://doi.org/10.29296/25877305-2022-07-15*

https://doi.org/10.29296/25877305-2022-07-16

Синдром «сухого глаза»: «расплата» за прогресс

И.Б. Литвин[1, 2], кандидат медицинских наук,
Н.Г. Зумбулидзе[1], кандидат медицинских наук,
М.А. Парфёнова[2], кандидат медицинских наук
[1]Северо-Западный государственный медицинский университет им. И.И. Мечникова Минздрава России, Санкт-Петербург
[2]ООО «Международный медицинский центр "СОГАЗ"», Санкт-Петербург
E-mail: urenkovamaya@rambler.ru

Синдром сухого глаза (ССГ) – болезнь цивилизации. Отмечается устойчивый рост заболеваемости ССГ, в настоящее время офтальмологи диагностируют данное заболевание у каждого второго пациента. ССГ может возникать в любом возрасте, на фоне общих заболеваний и (или) применения лекарственных препаратов для их лечения, после воспалительных заболеваний и травм глаза, напряженной зрительной работы и повышенных нагрузках на орган зрения, у некоторых пациентов и тех, кто пользуется контактными линзами, – после оперативных вмешательств по поводу аномалий рефракции. Отмечается четкая связь с учебной и профессиональной деятельностью, в группе риска – программисты, офисные работники, а также ученики школ, студенты и геймеры. В условиях научно-технического прогресса риск возникновения ССГ многократно повышается именно по причине специфического образа жизни современных людей.

Ключевые слова: офтальмология, дерматология, косметология, IPL-терапия, аппаратное лечение, синдром сухого глаза, слезные железы Цейса, слезные железы Краузе, слезные железы Вольфринга, мейбомиевы слезные железы, слезный мениск, проба Норна и Ширмера, конъюнктивохалязис, кератит, ксероз, кератоконъюнктивит, розацеа.

Для цитирования: Литвин И.Б., Зумбулидзе Н.Г., Парфёнова М.А. Синдром «сухого глаза»: «расплата» за прогресс. Врач. 2022; 33 (7): 77–81. https://doi.org/10.29296/25877305-2022-07-16

Синдром «сухого глаза» (ССГ) или «Dry Eye» – комплекс признаков выраженного или скрыто протекающего ксероза поверхности глазного яблока вследствие длительного нарушения стабильности прероговичной слезной пленки. Заболеваемость ССГ у пожилых людей колеблется от 60 до 80% [1–7] За последние 30 лет синдром очень «помолодел», частота его встречаемости в популяции возросла в 4,5 раза. Спровоцировать развитие ССГ могут самые разнообразные факторы:

- врожденные аномалии слезных желез;
- дисфункция слезных и мейбомиевых желез (МЖ), блефариты;
- глазная травма, в том числе – ятрогенная;
- соматическая патология, синдром Шегрена, сахарный диабет, паралич лицевого нерва;
- различные дерматозы (розацеа, себорейный дерматит, атопический дерматит) [8];